



ASSOCIATION DE RYTHMOLOGIE
INTERVENTIONNELLE & STIMULATION

FLUTTER GAUCHE - TOIT

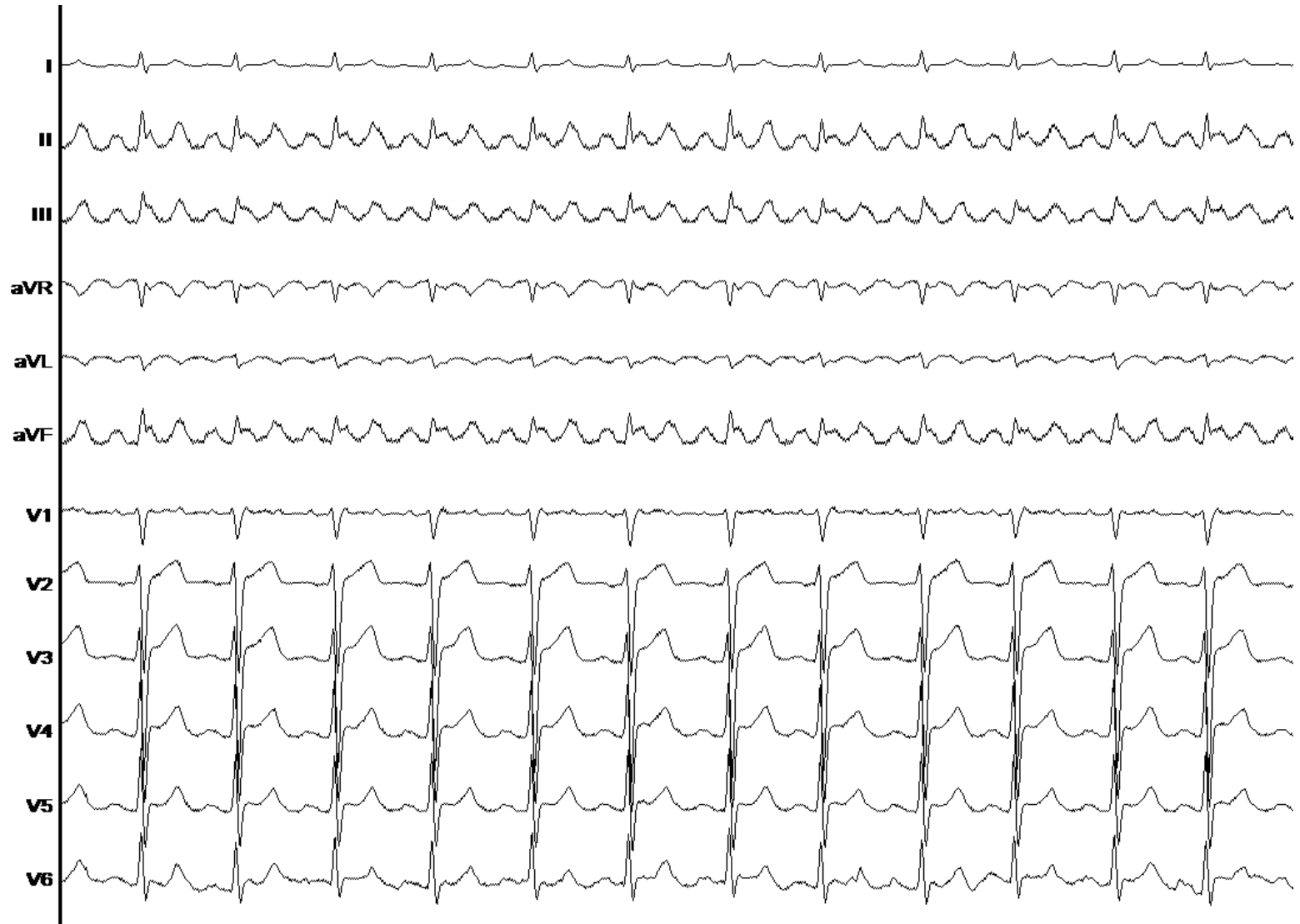Dr Durand-Dubief et Dr Laurent Rosier

Infirmierie Protestante - février 2020

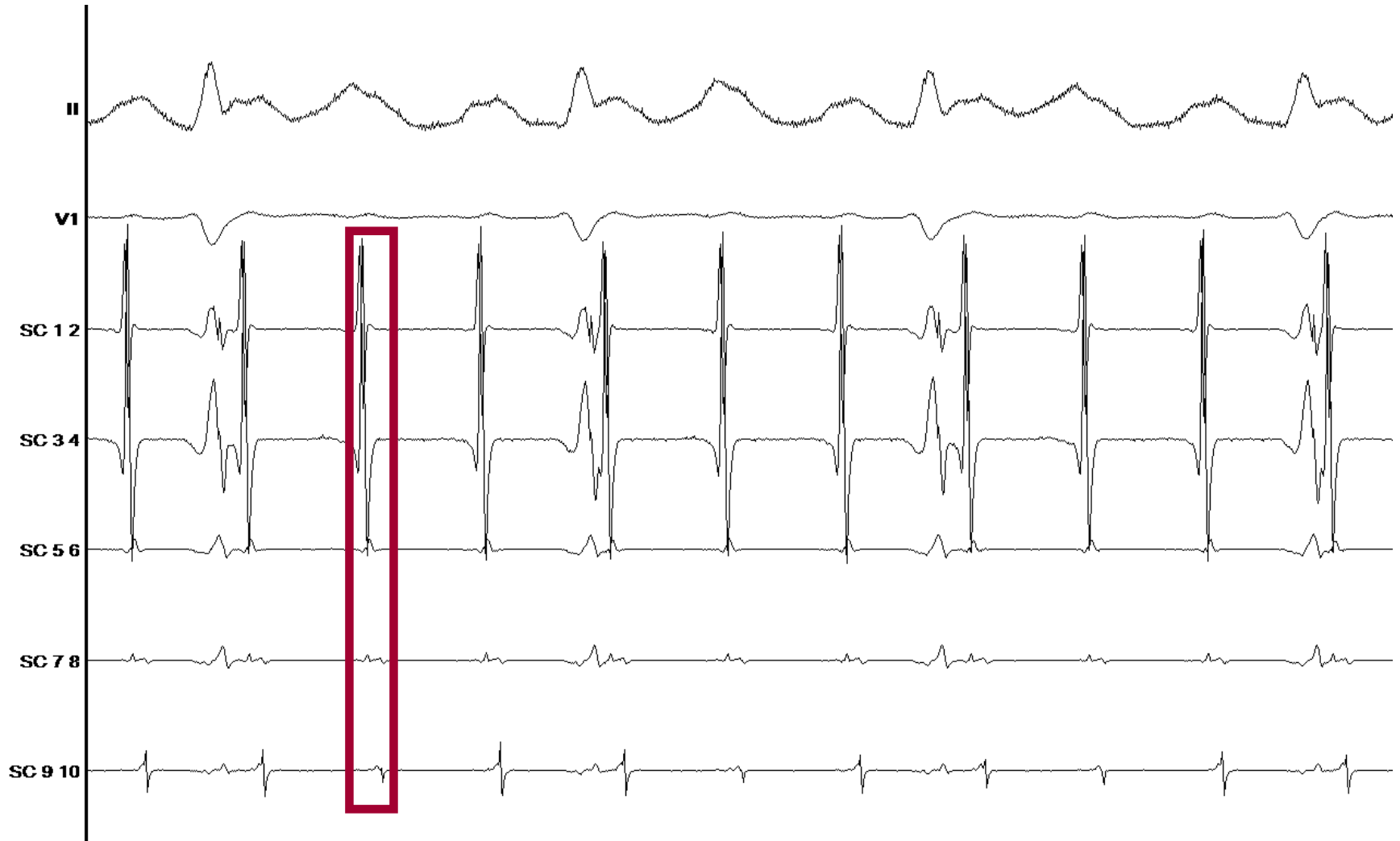Historique patient

- ATCD d'ablation de FA :
 - VP
 - Toit
 - Isthme gauche

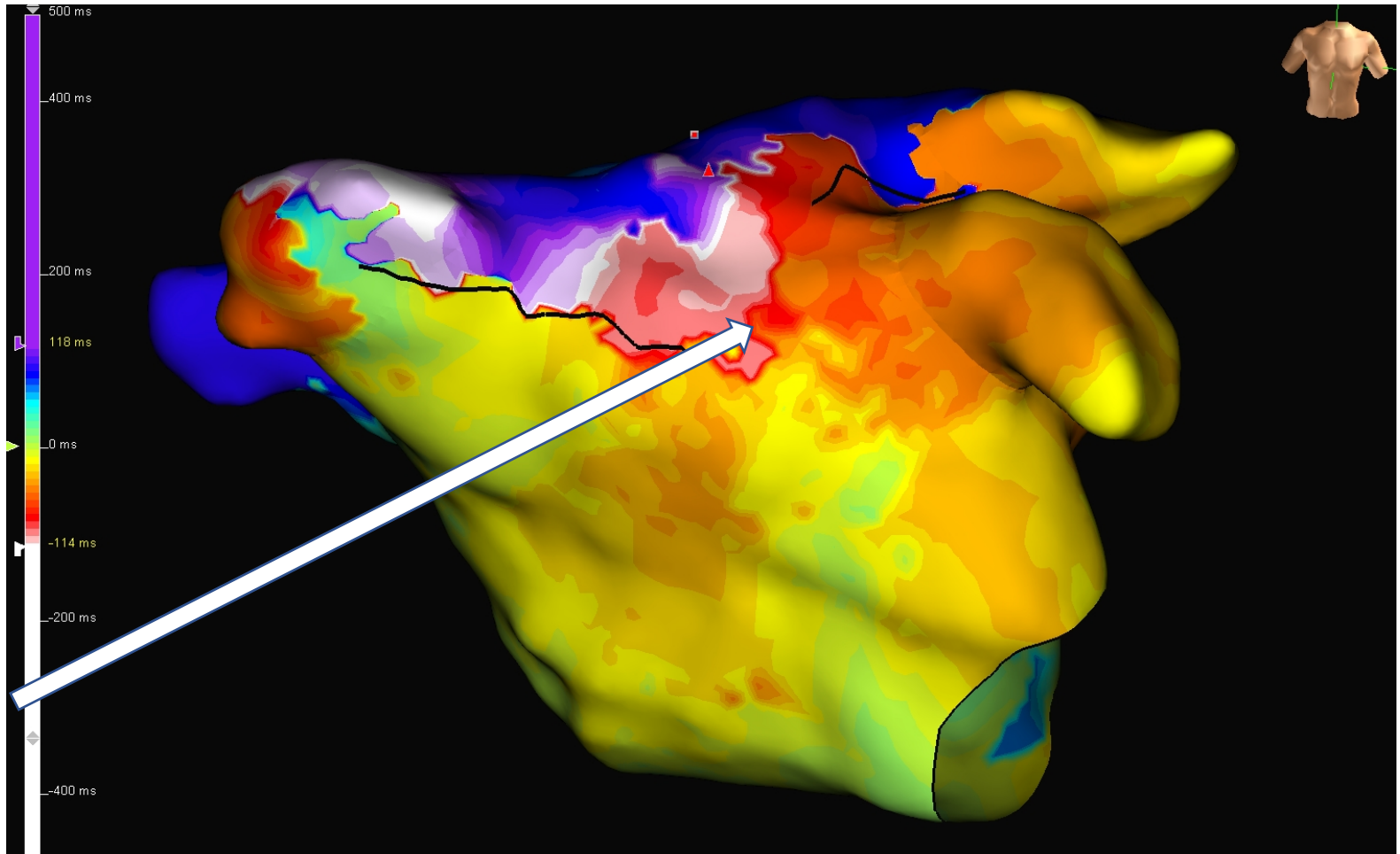
ECG initial



Signaux endocavitaires

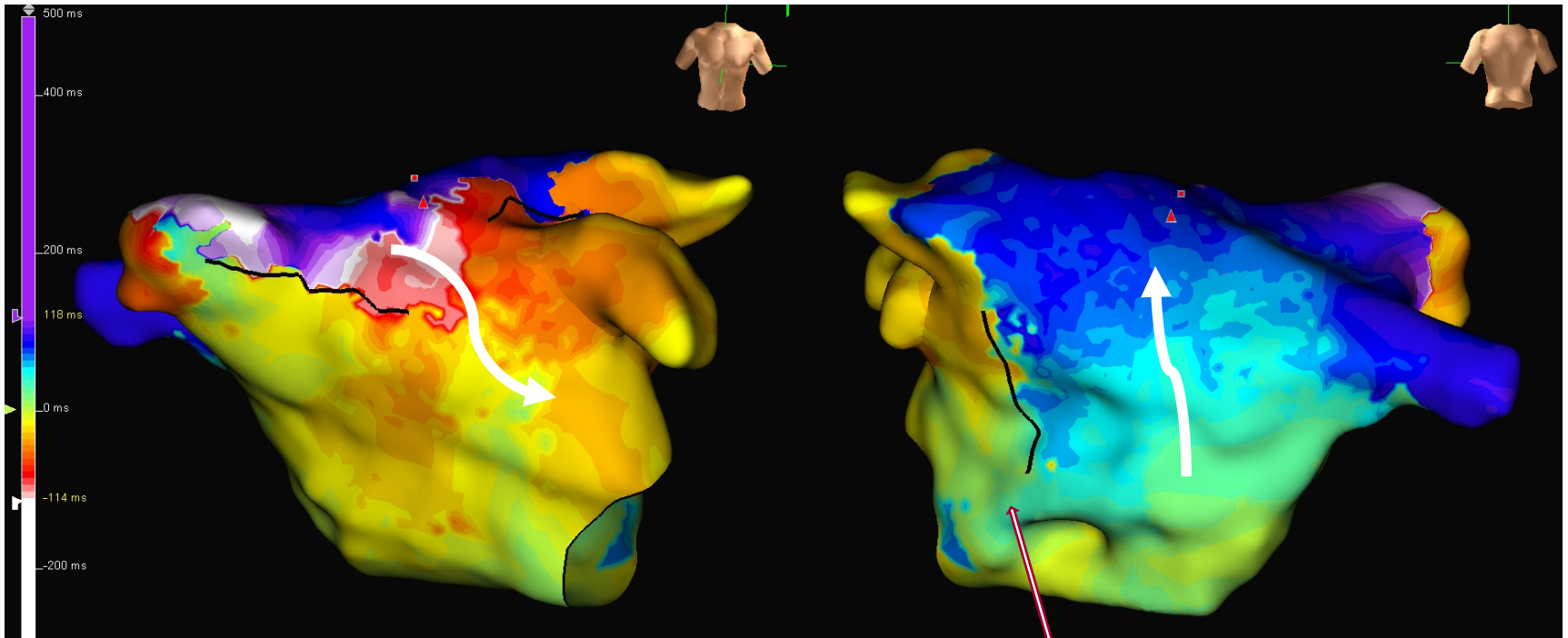


Cartographie



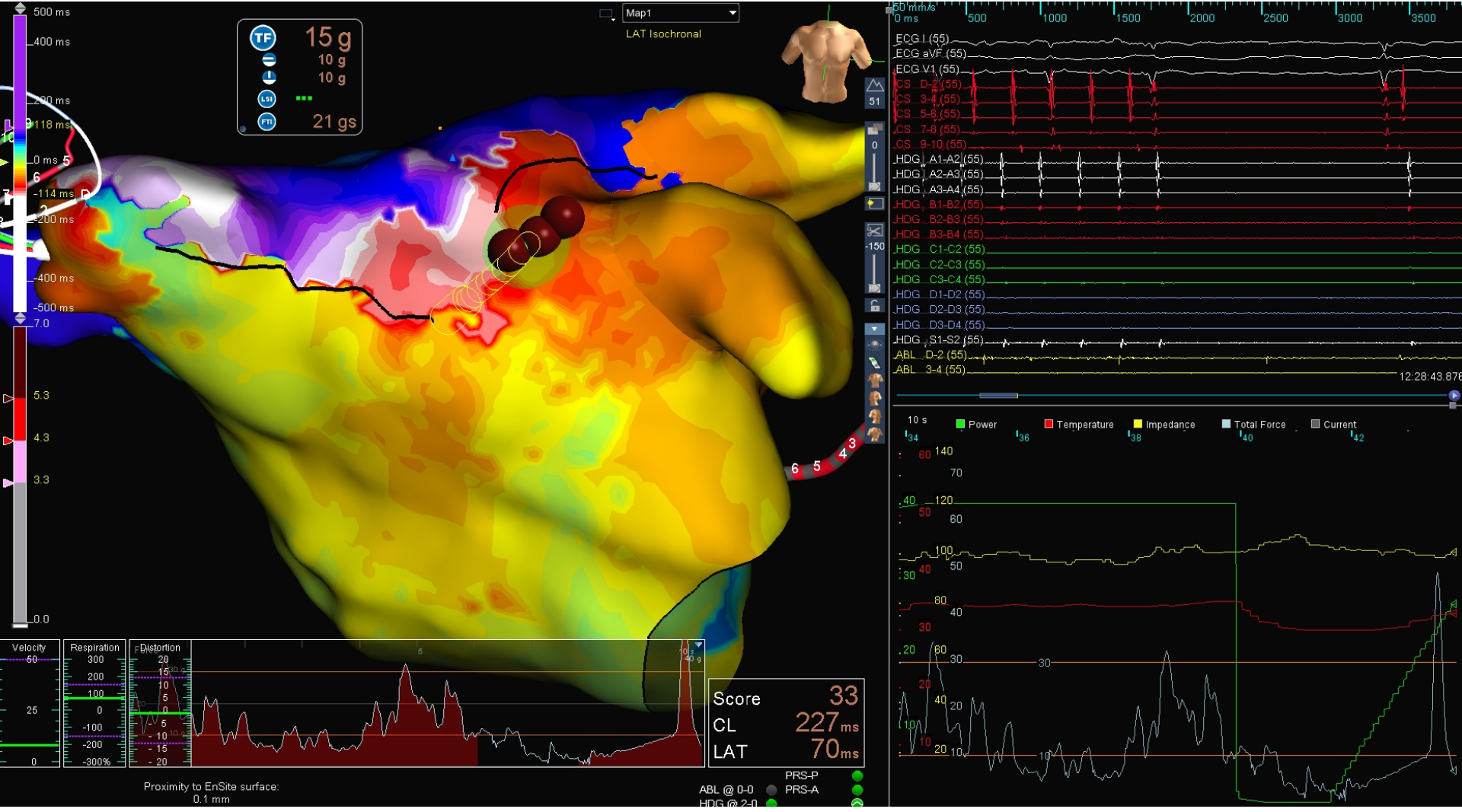Zone de passage au niveau du toit

Carte d'activation

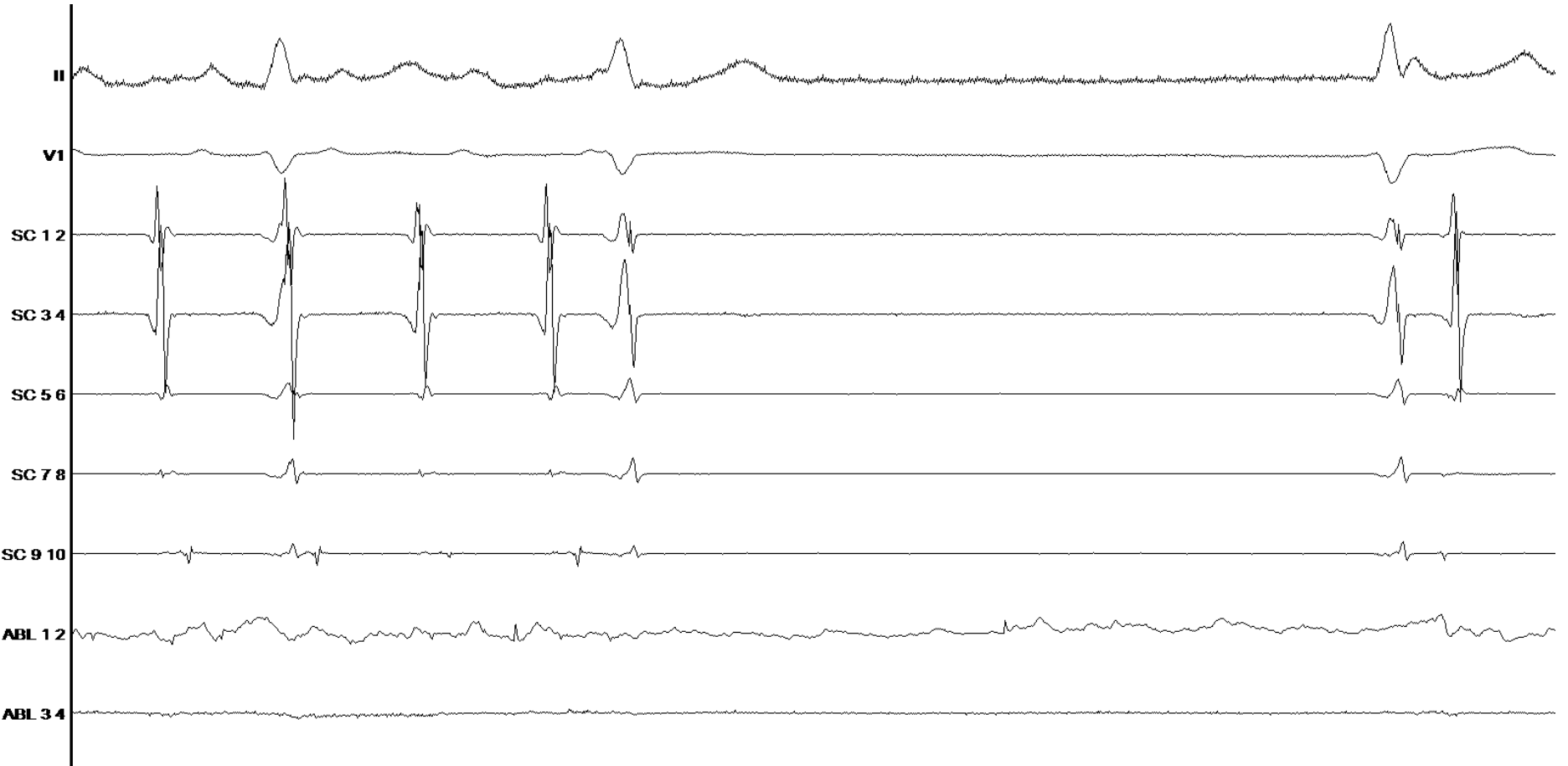


Zone de passage au
niveau de l'isthme mitral

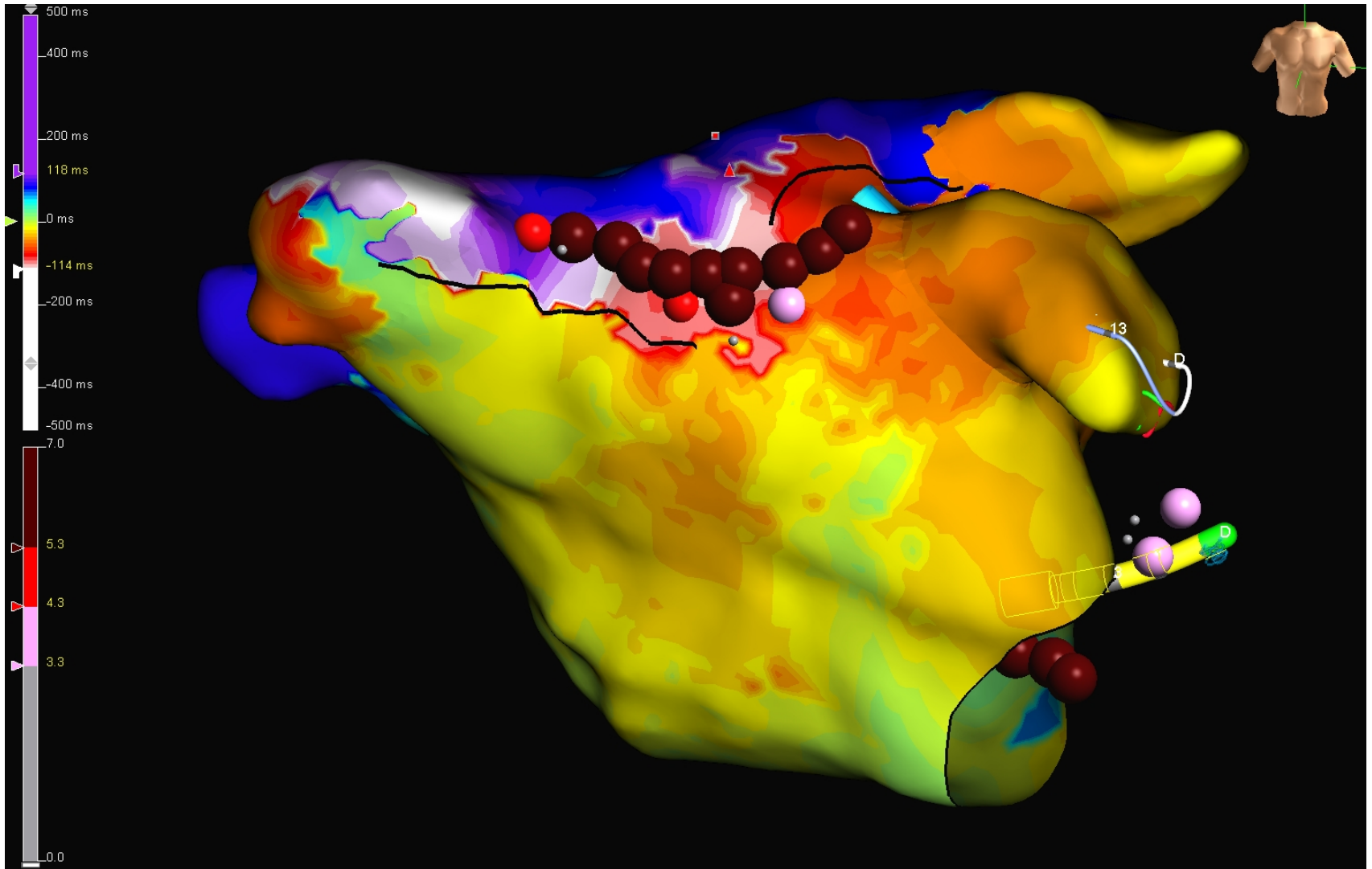
Retour sinusal



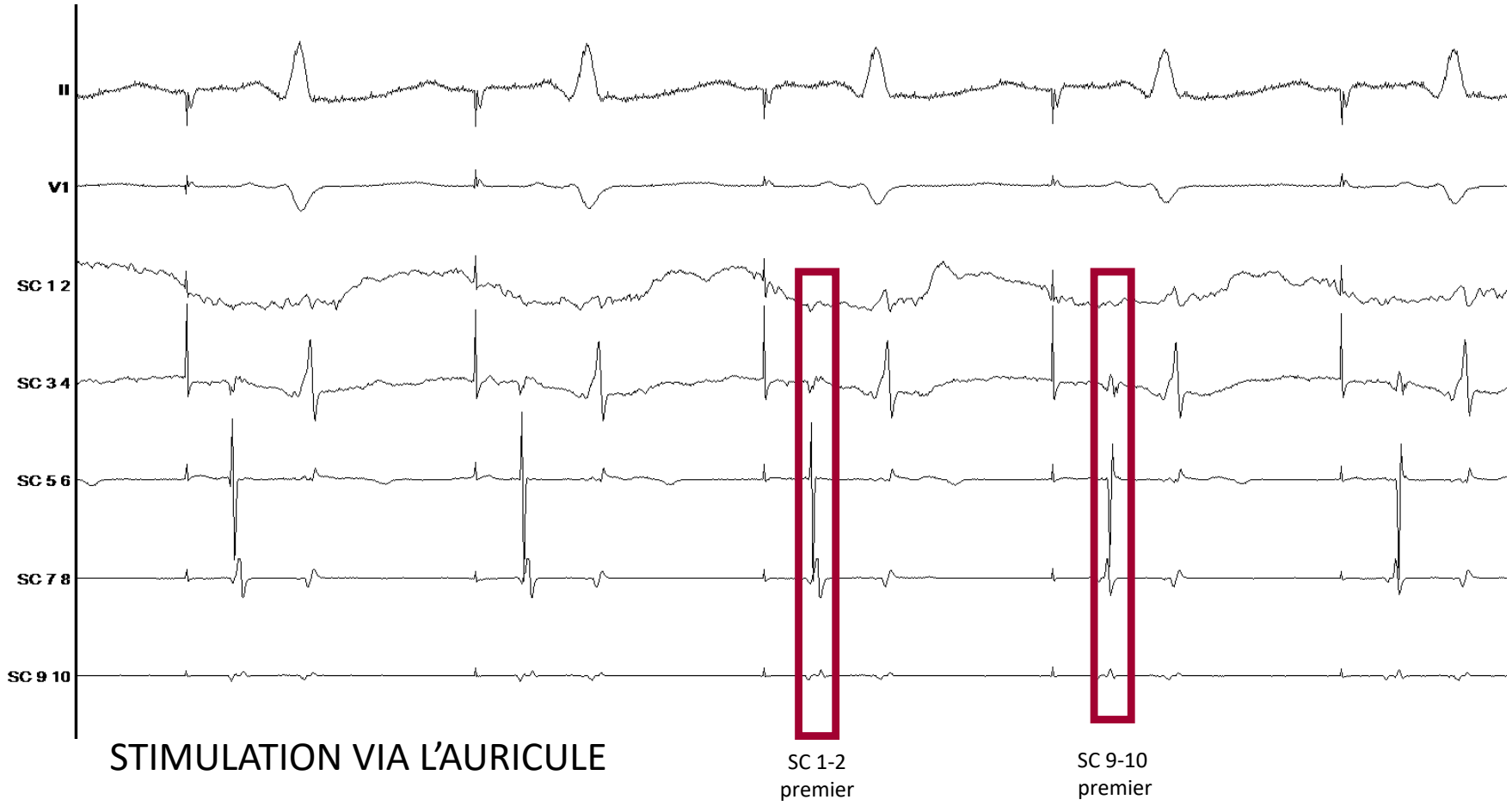
Retour sinusal



Ablation ligne de toit



Bloc isthme gauche



- Matériel
 - HD grid (Abbott)
 - Agilis large (Abbott)
 - Tacticath F/J (Abbott)
 - Inquiry (Abbott)